Aus dem Pathologischen Institut der Universität Heidelberg
Vorstand: Prof. Dr. A. Schmincke

# Ueber das Kraniopharyngeom mit einem eigenen Fall

## Inaugural-Dissertation

zur Erlangung der Doktorwürde
einer Hohen Medizinischen Fakultät
der Ruprecht-Karl-Universität Heidelberg

vorgelegt von

**Friedrich Dobler aus Hirsau**

Lane Medical Library

Heidelberg 1940

Buchdruckerei Ungeheuer & Ulmer, Ludwigsburg

Gedruckt mit Genehmigung der
Medizinischen Fakultät der
Universität Heidelberg.

Dekan: Prof. Dr. Rodenwaldt
Referent: Prof. Dr. Schmincke

Meinen Eltern in Dankbarkeit gewidmet

Wenn wir im Folgenden über Kraniopharyngeome schreiben, betreten wir damit ein Gebiet, dessen Bedeutung über die Grenzen der pathologischen Anatomie weit hinausgeht. Handelt es sich doch hierbei um eine Geschwulstgruppe, die seit den ersten Beobachtungen von Erdheim und seiner Schule immer größere Beachtung gefunden hat, insofern, als diese besonderen Tumoren in ihrer Gesamtheit einen charakteristischen und so klinisch diagnostizierbaren Symptomenkomplex hervorrufen, der sie von andern der gleichen Örtlichkeit doch differentialdiagnostisch herauszuheben gestattet.

Es soll meine Aufgabe sein, im Folgenden den augenblicklichen Wissensstand unserer Kenntnisse auf diesem anatomisch sehr beachtlichen und klinisch wichtigen Kapitel der Geschwulstlehre kurz zusammenzustellen. Ich stütze mich dabei auf die zusammenfassenden Darstellungen im Schrifttum, sowie auf die über die Geschwülste veröffentlichten Sonderarbeiten.

Die Region der Hypophyse und die Hypophyse selbst, in deren Bereich die Geschwülste angetroffen werden, die der Gegenstand dieser Arbeit sind, ist zugleich mit der schrittweisen Entdeckung ihrer physiologischen und pathophysiologischen Bedeutung in das lebhafte Interesse auch des Pathologen gerückt. Hier zeigten sich seinem Blick Verhältnisse und Vorgänge, die ihm ein weites Gebiet der Forschung eröffneten. Denn gerade eine Körperstelle, wie die nähere Umgebung der Hypophyse, in der verschiedenartige Gewebe in der Keimlingsentwicklung zusammentreffen und in innige Beziehung zueinander treten, stellt einen Prädilektionsort von Mißbildungen in Form versprengter oder nicht rückgebildeter Gewebsteile dar, somit einen Gefahrenherd, insofern als aus ihnen sich Geschwülste entwickeln können.

Unsere Kenntnisse über die Kraniopharyngeome gehen auf Erdheim zurück. Vorher war die Herkunft der Geschwülste im Bereich des Pharynxdaches und des Hypophysengangs unbekannt. Man faßte sie als Zysten, Zystosarkome, Epitheliome des Plexus chorioideus, ependymäre

Papillome und zum Teil als Teratome auf, da verschiedenartige Gewebe in diesen Geschwülsten vorkommen können. Erdheim zeigte, daß die Geschwülste sich entwicklungsgeschichtlich von der Hypophyse herleiten. Es handelt sich um karzinomartige Wucherungen, welche sich auf Gewebe, das ursprünglich an der Entstehung der Hypophyse beteiligt ist, zurückführen lassen.

Um hier klar zu sein, muß ich zunächst auf die Entwicklungsgeschichte der Hypophyse eingehen.

Die Anlage der Hypophyse leitet sich von zwei morphologisch ungleichartigen Elementen her, die im Lauf der Entwicklungsgeschichte eine innige Verbindung miteinander zum fertigen Organ eingehen. Ein Sproß von Neuroglia, der dem Zwischenhirn entstammt, tritt in Beziehung zu Geweben, die von der Rathkeschen Tasche der primitiven Mundbucht des Keimlings ausgehen. Daß die Hypophyse entwicklungsgeschichtlich aus zwei verschiedenartigen Geweben hervorgeht, ist auch an dem voll ausgebildeten Organ noch deutlich festzustellen.

Zum Verständnis der Entwicklungsgeschichte der Hypophyse hat Hochstetter durch die Herstellung geformter Modelle einen bedeutsamen Beitrag geleistet. Diese Modelle liegen den nachstehenden Ausführungen über den Hergang der Hypophysenentwicklung zugrunde.

Beim menschlichen Embryo von 3 mm Länge legt sich das Dach der Rathkeschen Tasche oder Hypophysenbucht dem Zwischenhirn fast unmittelbar an. Beide Hypophysenanteile sind lediglich durch einige platte mesodermale Zellen getrennt. Noch ist die Hypophysentasche ein Teil der primitiven Mundhöhle, bald aber wird sie von den vorwachsenden Wänden der Mundhöhle eingeschlossen und so zu einer Bucht. Das Eigenwachstum der Wandungen bedingt sodann die weitere Vertiefung dieser Bucht. Zwischen Hypophysentasche und Zwischenhirn schieben sich von der Seite her reichlich Bindegewebszellen ein und drängen die vordere Wand der Hypophysentasche von der Hirnunterwand ab. Der Zwischenhirnboden bildet aber alsbald eine Trichterbucht, die an ihrem tiefsten Punkt eine Vorragung aufweist, deren Spitze den Gipfelpunkt der Hypophysentasche berührt.

Der von der Mundbucht stammende Teil der Hypophyse läßt nun auch eine bedeutende Verdrängung durch mesodermales Gewebe von der nunmehr zu erkennenden

Rachenhöhle weg bemerken, welcher Vorgang als Stielung der Adenohypophyse bezeichnet wird. Dieser Prozeß zeigt in der Folge einen gleichzeitigen Verlauf mit der Abdrängung des Rachendachepithels von der Hirnwand. Durch die um sich greifende mesodermale Gewebsvermehrung rückt die Hypophyse höher kranialwärts. Sie erfährt also einen „Aszensus". Der Stiel der Adenohypophyse wird immer dünner, um bald an seiner dünnsten Stelle von der knorpeligen Anlage des Os sphenoidale umfaßt zu werden.

Der vom Gehirn stammende Teil der Hypophyse, der den Hinterlappen (Neurohypophyse) bildet, bleibt durch das Infundibulum hypophyseos und den Hypophysenstiel im Sinne der deskriptiven Anatomie mit dem Zwischenhirn, und zwar dem Boden des Dritten Ventrikels, in Verbindung. Der von der primitiven Mundbucht in der Rathkeschen Tasche gelieferte Anteil (Adenohypophyse) verliert aber mehr und mehr seinen unmittelbaren Zusammenhang mit dem Ort seiner Entstehung in der primitiven Mundbucht.

Bei Fischen, Amphibien und Reptilien besteht in frühen Entwicklungsstadien im Skelett der Schädelbasis ein Durchgang vom Rachen zur Hypophyse, die sog. Fenestra hypophyseos, die sich während des Heranwachsens der Tiere aber zu einem guten Teil schließt. Bei den Mammaliern wird der Stiel der Adenohypophyse im Laufe ihrer Embryonalentwicklung zum Canalis craniopharyngeus des Keilbeins, der bei einigen Familien und Arten der Klasse Mammalier erhalten bleibt, bei den Menschen aber nur zu einem geringen Hundertsatz der Individuen ganz, zu einem höheren Satz aber in Rudimenten vorhanden bleiben kann.

Zuerst nimmt die Adenohypophyse eine schalenartige Gestalt an, die dann durch weitere Zellproliferation sich in die Form eines dickwandigen, nach oben offenen Korbes umwandelt. Die Neurohypophyse legt sich an die Hinterwand dieses Korbs in einer Einbuchtung an, während die Lichtung des Korbs mit Gefäßchen und mit Bindegewebe erfüllt ist, das sich zwischen die nach außen proliferierenden Drüsenschläuche einschiebt.

In dieser korbförmigen Gestalt sind die Voraussetzungen für die endgültige Ausbildung der Hypophyse gegeben. Durch weitere Proliferation und Zelldifferenzierung der frontalen Korbwand entsteht der Vorderlappen. Die dor-

sale Korbwand wird zum Hinterlappen. Die endgültige Form der gesamten Hypophyse wird beim menschlichen Embryo erst dann genau erkenntlich, wenn dieser eine Länge von über 10 cm erreicht hat. Nunmehr bildet sich die Neurohypophyse keulenartig aus und zieht durch ihre Entfernung vom Zwischenhirn die trichterartige Ausbuchtung des Zwischenhirnbodens zum Infundibulum hypophyseos nach sich.

Erdheim hat weiter im Rachendach ein Hypophysengewebe enthaltendes Organ aufgefunden und dieses Rachendachhypophyse genannt. Haberfeld hat gezeigt, daß die Rachendachhypophyse ein normales Gebilde von konstantem Vorkommen ist. Diese Gl. pituitaria pharyngea liegt in der Medianlinie des Rachendachs im Bindegewebe zwischen der Pharynxschleimhaut und den Knochen des Os sphenoidale und des Vomer. Sie zieht in Form eines Strangs von vorn unten nach hinten oben, parallel zum hinteren Rand der Vereinigungsstelle der Alae vomeris. Bei Erwachsenen beginnt sie wenig hinter der Schleimdrüsenschicht der Schleimhaut, bei Föten und ganz jungen Kindern berührt sie noch das Schleimhautepithel des Rachendachs. Haberfeld erwähnte einen sehr bemerkenswerten Befund bei einer Rachendachhypophyse, in welcher ein hohler Kanal, von der Schleimhaut ausgehend, sich ein Stück weit in die Rachendachhypophyse erstreckte und sie durchsetzte. Gewöhnlich liegt das Ende des Rachendachhypophysenstrangs in Höhe der Spitze der Alae vomeris in dem von Venennetzen durchzogenen Bindegewebe an der unteren Fläche des Os sphenoidale. Der Verlauf der Gl. pituitaria pharyngea behält auch beim ausgewachsenen Menschen die Richtung des Hypophysenaszensus bei und weist damit auf jene Stelle der unteren Fläche des Keilbeins, an welcher der Eingang zum Canalis craniopharyngeus gefunden wird. Dieser ist der beim Menschen gelegentlich persistierende Epithelstrang der Hypophysenanlage. Er kann sich zum Teil und mehrfach unterbrochen, oder in großer Ausdehnung erhalten.

Rauber bemerkt zu der Frage: „In der Sattelgrube kann die obere Mündung eines wichtigen medianen Kanals gelegen sein. welcher den Keilbeinkörper durchsetzt und an seiner unteren Fläche endigt: der Canalis craniopharyngeus, der den Hypophysenstrang enthielt, aber mit ebenfalls vorkommenden Venenkanälen nicht verwechselt werden

darf.“ Kollmann sah das Vorkommen des Canalis craniopharyngeus als ein Zeichen von Atavismus an. Derselben Ansicht neigte auch Le Double zu, während andere französische Forscher sie bestritten.

Aus den Ergebnissen vieler Untersuchungen an menschlichen Schädeln ist zu entnehmen, daß der Canalis craniopharyngeus bei Erwachsenen nur in durchschnittlich 3 auf 1000 Schädel mit einer Öffnung nach der Sella und ganz selten nach dem Rachen durchgängig gefunden wird. Bei Kindern dagegen ist er häufiger anzutreffen. Der Canalis craniopharyngeus kann in seiner Lichtung eine Fortsetzung der Dura mater aus dem Türkensattel, Gefäßchen, Bindegewebe und Hypophysenverlängerungen, neben hypophysären Blastemen und undifferenzierten Epithelzellhaufen beherbergen. Bei einem etwas höheren Hundertsatz von menschlichen Schädeln wird der Kanal, durch Knochengewebe unterbrochen, rudimentär in äußerlich unauffälligen Keilbeinen nachzuweisen sein. Verhältnismäßig häufig sind auch ausdifferenzierte Hypophysenreste oberhalb der Rachendachhypophyse im periostalen Bindegewebe der unteren Keilbeinfläche beobachtet worden. Mikroskopisch sichtbare Hypophysengangsreste finden sich außerdem nicht nur am oberen Ausgang des Kanals, sondern auch in der Sella und an der frontalen Seite des Hyophysenstiels. Es handelt sich hier um undifferenzierte Plattenepithelhaufen. Diese Keime, ihrer Lokalisation nach verschieden, ihrer Herkunft nach aber einheitlich, vermögen nun Ausgangspunkt und Grundgewebe zu unserer besonderen Gruppe von Geschwülsten — Kraniopharyngeome — zu werden.

In der Literatur finden sich eine große Anzahl älterer und neuerlicher Beobachtungen von Kraniopharyngeomen. Über diese bekannt gewordenen Fälle gebe ich nachstehend eine Übersicht.

Erdheim konnte, als er die Histogenese der Hypophysengangstumoren aufklärte, sechzehn vor ihm in der Literatur angeführte und verschiedenartig gedeutete Fälle mit seiner Entdeckung in Beziehung bringen. Im Verlauf seiner Untersuchungen fand Erdheim Plattenepithelkeime über die ganze Hypophyse und über die Frontalseite von Stiel und Infundibulum verteilt. In entsprechender Lage traf er die Hypophysengangsgeschwülste teilweise intra-, teilweise extrasellar an. Die Möglichkeit der Entwicklung

von Tumoren aus im Keilbein liegen gebliebenen Hypophysengangsresten hat Erdheim schon gleich erwähnt. Tatsächlich hat er dann 1906 bei einem 53-jährigen Mann einen intrasphenoidalen Hypophysengangstumor angetroffen. Weiter wurde ein Fall von intrasphenoidaler Hypophysengangsgeschwulst bei unversehrter Hypophyse bald darauf von Bock beschrieben.

Abgesehen davon, daß es Hypophysengangsgeschwülste mit geringer und starker Wachstumsneigung gibt, müssen sie trotz der Verschiedenheit ihrer Lokalisation und der auffallenden Mannigfaltigkeit ihrer Form, dennoch als genetisch einheitliche Erscheinungen aufgefaßt werden.

Nun zur Darstellung selbst.

Innerhalb der Hyophyse zur Entwicklung gelangte Hypophysengangstumoren verdrängen die Hypophyse gegen die Sellaperipherie. Der Hypophysenrest atrophiert. Erdheim, Nonne, Benda haben solche Fälle beschrieben und ausgedeutet. Bei weiterem Tumorwachstum wird die Sella erweitert und vertieft. In der Sellabasis kann eine Usur auftreten; bei größerer Ausdehnung des Gewächses tritt dieses aus dem Türkensattel nach oben hin aus, indem es den Boden des Zwischenhirns in die Höhe drängt. Oder es wird bei pharyngealwärts gerichtetem Wachstums des Tumors eine ausgedehnte Zerstörung des Keilbeins erzeugt, und der Tumor kann dann unter der Rachendachschleimhaut erscheinen. Ein von Fahr beschriebener intrasellar entstandener Erdheimtumor erstreckte sich sogar längs der Gefäße und Nervenscheiden durch die Schädelbasis bis in die Gegend der Tonsilla palatina. In seinem Gefolge waren Metastasen in den Lymphknoten der rechten Halsseite aufgetreten. Während sich die sog. gutartigen Kraniopharyngeome auf die genannten Veränderungen beschränken, wachsen die sog. malignen infiltrierend in die Nachbarteile, und dringen daher in das Gehirn ein.

Entsprechend der Lage der Hypophyse unter oder ein wenig vor dem Chiasma stellten viele Beobachter fest, daß die von der Hypophyse ausgehenden Kraniopharyngeome auch gegen das Chiasma zu wachsen, um dann vor diesem in das Gehirn einzudringen. Knollen solcher Tumoren wurden in den Seitenventrikeln und den Stirnlappen angetroffen. Entwickeln sich nun Tumoren extrasellar vom Stiel oder Infundibulum aus, so geht ihre Wachstumsrichtung auf oder etwas hinter das Chiasma. Sie

hängen dann mit der Hirnbasis zusammen. Die Hypophyse braucht dabei nicht durch die Geschwulst beeinträchtigt zu sein. In diesen Fällen resultieren immer sehr schwere Störungen besonderer neurologischer und allgemein physiologischer Art von Seiten der vegetativen Zentren des Zwischenhirnbodens. Auch dehnt und drückt ein solcher Tumor in der Regel das Chiasma und kann durch Dehnung des Circulus arteriosus Hirnanämie bewirken. Er preßt nach oben ins Zwischenhirn in die Gegend der Stoffwechselzentren. Ferner übt er einen Druck nach unten auf die Hypophyse aus, die dann unter Druck mit folgender Anämie leidet und atrophisch entartet, niemals aber ganz schwindet. In den nicht durch Druck beeinträchtigten basalen Teilen kann eine vikariierende Zellproliferation einsetzen.

Hat eine Hypophysengangsgeschwulst aber ihren Sitz am Infundibulum, so bedeutet sie topisch schon ganz eine Gehirngeschwulst; sie nimmt dann die Stelle des Infundibulum ein, liegt fast ganz im Gehirn versteckt, nur mit einem kleinen Teil ihrer Unterseite an der Hirnbasis bloß und drückt von oben auf Chiasma und Hypophyse. Die Geschwulst kann in den dritten Ventrikel hineinragen, sie kann wie ein Knebel den Ventrikel ausstopfen und ihn immer weiter auftreiben.

Allgemein ist festzustellen, daß die typische Wirkung der Hypophysengangstumoren auf das Chiasma sozusagen eine „Durchhämmerung" (Erdheim) desselben ist zwischen der durch die Pulsation wie ein Hammer wirkenden Art. comm. ant. und dem Tumor als Amboß. Diese Vorstellung ist die nächstliegende und wurde, auf Hypophysentumoren allgemein angewandt, schon 1852 von Türk in ähnlicher Weise vor der Wiener Ärzteschaft geäußert. Über einen in der Weise besonderen Fall berichtete Buess (1937). Es handelte sich um eine Ruptur der über dem Chiasma angespannten Art. comm. ant. Es war keine Fehlbildung des Circ. art. vorhanden. Die Ruptur erfolgte vielmehr im Anschluß an eine Aneurysmabildung durch Dehnung des Gefäßes bei einem Fall von intrasellar entstandenen Hypophysengangstumor.

Das gelegentlich feststellbare Fehlen der topographischen Folgeerscheinungen ist einerseits wohl darauf zurückzuführen, daß es sich bei den Hypophysengangstumoren um in Frühstadien noch solide Geschwülste handelt, die erst später zystisch werden; andererseits können sich Hypophysengangsgeschwülste auch rückbilden (Apitz).

Aus der großen Reihe von Beobachtungen ist ein von Keilmann beschriebener Fall als klassisches Beispiel zu nennen. Bei einem 20-jährigen Mädchen hatte ein gänseeigroßer, zystischer Hypophysengangstumor, der zum kleinen Teil intra-, zum größeren extrasellar lag, die Hypophyse zerstört. Ebenso hat es sich in all den Fällen, wo ein Teil der Sehbahn zwischen einer Hypophysengeschwulst und einem angespannten Gefäß abgequetscht worden ist, um Geschwülste gehandelt, die vom Plattenepithel des Hypophysenganges ihren Ursprung nahmen.

Adenome der Hypophyse wachsen anders als die Erdheimtumoren. Sie führen mehr zur Kompression der Hirnbasis und wachsen in die Ventrikel ein. Auch sonst sind Adenome der Hypophyse von den Erdheimtumoren differentialdiagnostisch zu unterscheiden. Bei den Adenomen handelt es sich um glanduläre Hypertrophien, die mit eigentümlichen innersekretorischen Störungen verbunden sind, während den aus Plattenepithelien entstandenen Hypophysengangsgeschwülsten keine sekretorischen Eigenschaften innewohnen.

So lassen sich die Erdheimgeschwülste von anderen Geschwülsten der Hypophyse morphologisch wie klinisch abgrenzen. Eine Besonderheit stellen die Kraniopharyngeome des Hypophysengangs im Keilbein vor.

Ich komme zur Kasuistik: ich bringe sie in Form einer Übersichtstabelle, in der einige Fälle der letzten Zeit erfaßt sind. Dabei führe ich die klinischen und autoptischen Befunde in Kürze an:

1. Lauche, A. Zystische Hypophysengangsgeschwulst.
Ärztl. Ver. Nürnberg 2. 12. 1937.
Münch. Med. Wschr. 1938, Nr. 5, 194.

Zystische Hypophysengangsgeschwulst, walnußgroß, bei 41-jähriger Frau. Tod durch Luminalvergiftung wegen unerträglicher Kopfschmerzen. Als weitere Mißbildung fanden sich doppelter Ureter rechts, Rindenadenom in beiden Nebennieren und außerdem multiple Uterusmyome.

2. Barré, J. A. Kabaker et Bruckmann.

Craniopharyngéome (surtout gauche) avec énorme prolongement transfrontal (droit). Syndrome de Foster — Kennedy. Troubles pyramidaux uniquement déficitaires (présentation de la pièce et de radiographies).
Revue Nevrologique 69, Nr. 5, 511, 1938.

3. Buess, H. Chiasmadurchtrennung und Gefäßruptur aus basalem Aneurysma bei intrasellarem Hypophysengangstumor.

70-jährige Frau. Nach Aussetzen der Röntgenbestrahlung des Tumors plötzliches Erblinden, kollapsartig mit Erbrechen, dann Bewußtlosigkeit, Coma. Nach Ventrikelpunktion Verschlechterung des Befindens. Tod trotz künstlicher Atmung und Stimulantien durch Atemlähmung.

Ergebnis der Autopsie: Ausgedehnte basale Blutung in die weichen Hirnhäute und um die basalen Hirngefäße herum aus einer Ruptur eines Aneurysma der Art. cerebri ant. dextra unmittelbar beim Abgang der Art. comm. ant. aus derselben. Leichte Arteriosklerose im Bereich der Rupturstelle und Sklerose der beiderseitigen Karotiden. Starke Zerrung der basalen Hirngefäße durch pflaumengroßen, teilweise zystischen, teilweise weichen intrasellaren Hypophysengangstumor mit starker Kompression und Verlagerung des Chiasma opt. und Ueberdehnung des Tractus und der Nervi opt. sowie Überdehnung des Hypophysenstiels. Haematocephalus externus und internus. Verblutungsmilz. Zysten der Niere, sowie Stauung und leichte Verfettung derselben. Mäßige Arteriesklerose der Aorta. Zeichen vorgenommener Punktion des Schädels. Kleines Osteom am rechten Stirnbein.

1. Erdheim, J. Die Hypophyse und ihre Geschwülste.
Ges. inn. Med. 6. 2. 1936.
Wien. Med. Wschr. 1937, Nr. 1, 19.

Keine eigenen Fälle. Gibt eine Übersicht der Hypophysengeschwülste und ordnet sie nach ihren klinischen Symptomen.

5. Wittermann, E. Hypophysengangstumoren und vegetative Zentren des Zwischenhirns.
Nervenarzt, 1936, Nr. 10.

Spezialarbeit. 4 Fälle.

Hypophysengangsgeschwülste können zu groben Zerstörungen der Zwischenhirnbasis führen. So stellen sie das Experimentum cruris vor für die Bedeutung der vegetativen Zentren beim Menschen. Verfasser ficht die Vorstellungen an, die über die hervorragende Bedeutung der vegetativen Zentren des Zwischenhirns herrschen. Er erweitert die Einwendungen, die sich auf Beobachtungen am Gampert'schen Mittelhirnwesen und an Fällen von

Wernicke'scher Pseudo-polio-enzephalitis stützen und gegen die Überwertung dieser Zentren schon gemacht wurden, an Hand der Befunde an vier eigenen Fällen von Kraniopharyngeomen.

Fall I. Mann, 24 Jahre alt. Hypophysengangstumor, unter dem Duradach der Sella entstanden. Epidurales Wachstum des Tumors. Völlige Zerstörung der Hypophyse. Entsprechend dem Beginn der Erkrankung vor der Pubertät schwerste endokrine Störungen (Wachstumsstillstand, völliges Ausbleiben der Geschlechtsreifung). Der Tumor hatte den Dritten Ventrikel völlig verlegt und reichte bis an den unteren Balkenrand. — Post mortem Serienschnitte des Hypothalamus. Obwohl nur mehr geringste Spuren von einigen vegetativen Zentren nachgewiesen werden konnten, hatte die Untersuchung des Stoffwechsels zu Lebzeiten nur verhältnismäßig geringgradige Abweichungen ergeben. Keine Störungen in Wärmehaushalt, Schlaf, Psyche.

Fall II—IV. Drei Männer zwischen 18 und 34 Jahren. Über dem Duradach der Sella entstandener Hypophysengangstumor, subarachnoidale Ausdehnung in der Zysterna basalis. Bei allen drei Fällen ist die Hypophyse völlig intakt geblieben; es fehlen Störungen des Wachstums und der Geschlechtsreife auch da, wo der Beginn der Erkrankung früh war (Fall IV — ein 18jähriger Mann). Keine auffallenden Stoffwechselstörungen. Nur die Geschlechtsfunktionen scheinen trotz erhaltener Hypophyse gestört gewesen zu sein. Bei zwei Fällen fehlten Sehstörungen, beim vierten, wo eine stärkere Ausdehnung in der Fossa interpedunkularis mit Schädigung des Mittelhirns festzustellen war, ist Wechsel von Schlafstörungen mit manieähnlichen Zuständen aufgefallen.

6. Langenead, F. S. and A. Dickson Wright (London). Suprasellar Adamantinoma with Signs of Pituitary Insufficiency.

Proc. R. soc. of med. 1935, 28.

In der klinischen Symptomatologie der aus Hypophysengangsresten entstandenen Geschwülste ist neben der Feststellung, ob in ihnen mit innersekretorischen Eigenschaften behaftetes Gewebe enthalten ist oder nicht, die Erkenntnis der Topographie dieser Gebilde von ausschlaggebender Bedeutung. Um Hypophysengangstumoren

reinlich gegen andere Tumoren der Hypophyse abzugrenzen und um sie genauer untereinander nach Art und Sitz zu unterscheiden, ist es nötig, aus der Fülle der bei Hypophysengeschwülsten möglichen Symptome diejenigen herauszustellen, die für die einzelnen Gruppen der Hypophysengangsgeschwülste besonders charakteristisch sind. Als Hilfsmittel hiezu dient uns die vorangestellte Aufstellung der topographischen Beziehungen dieser Tumoren zu Hypophyse, Sella und Os sphenoidale, zu Gehirn und Chiasma, die ja Veränderungen ganz bestimmter Art erleiden. Die vergleichende Gegenüberstellung der Verhältnisse zwischen Topographie und Symptomen der im Hypophysenbereich auftretenden Tumoren hat nicht nur didaktische Bedeutung, sondern ist tatsächlich eine wichtige Quelle der Erforschung der Hypophyse und des Gehirns geworden. Auch die günstigen Aussichten der operativen Therapie und der Operationsweg selbst hängen von der Erkenntnis der Beziehungen von Symptomen und Lokalität der Geschwülste ab.

Die intrasphenoidalen Hypophysengangstumoren nehmen, wie bereits erwähnt, eine Sonderstellung ein und müssen auch besonders beschrieben werden. Sie stellen gleichsam eine tertiäre Hypophyse vor, so wie die normale Rachendachhypophyse als sekundäre Hypophyse bezeichnet werden kann. Das Wesen eines solchen Keilbeintumors ist das eines echten akromegalen eosinophilen Adenoms. Da dieser Tumor weder zur Hypophyse, noch zum Gehirn eine topographische Beziehung hat, muß in seinem Fall das gesamte klinische Bild auf die innere Sekretion des Tumors bezogen werden. Hierbei tritt die ausgesprochene Akromegalie in Erscheinung. Nur das, was bei einem solchen isolierten Tumor an Symptomen zu finden ist, darf bei hypophysären Adenomen, welche in der Regel Drucksymptome auslösen, der inneren Sekretion dieser Tumoren zugeschrieben werden. Die gewöhnliche Fundstätte des Adenoms ist die Sella und in ganz seltenen Fällen der Stiel und das Infundibulum, wo in ganz geringen Spuren adenoides Drüsenparenchym sich findet. Hier gehen aber hauptsächlich die Hypophysengangsgeschwülste von den bekannten Plattenepithelien aus.

Zu einem gründlichen Verständnis der Symptome der Erdheimtumoren dient eine Gegenüberstellung mit den Adenomen. Diese Geschwülste können aus den vier drüsigen Zellarten der Adenohypophse hervorgehen. Die

Wissenschaft unterscheidet eosinophile, basophile, Hauptzell- und Schwangerschaftszelladenome. In vorliegende Betrachtung werden nur die eosinophilen einbezogen, welche differentialdiagnostisch gegenüber den Hypophysengangsgeschwülsten auszuschließen sind.

Beim intrasellaren eosinophilen Adenom dürfen nicht alle klinischen Symptome auf den vom Tumor ausgehenden teilweisen Hyperpituitarismus bezogen werden. Der die Sella ausfüllende und oft erweiternde Tumor vernichtet durch Druck den Vorderlappen. Die Folgen seines Umsichgreifens sind Ausfallserscheinungen andrer Drüsenanteile, auf die ein Teil der klinischen Symptome zu beziehen sind. Einer partiellen Überfunktion steht somit eine verhältnismäßige Unterfunktion der Hypophyse als ganzem genommen gegenüber. Diese manifestiert sich in den Genitalstörungen und der terminalen Adynamie der Akromegalen, die neben andern Erscheinungen die Simmond'sche Krankheit charakterisieren, welche auf die Vernichtung des Vorderlappens zurückzuführen ist. Simmond'sche Krankheit ist die Bezeichnung für einen rein hypophysären Symptomenkomplex, der durch die verschiedensten Ursachen ausgelöst werden kann, wie durch embolische Nekrose der Hypophyse im Anschluß an Schwangerschaften und puerperale Infektionen, ebenso auch durch Tuberkulose oder luetische Gummen.

Ganz im Gegensatz zum intrasellaren Adenom steht in ihrer Auswirkung die intrasellare Hypophysengangsgeschwulst, die sich fast ausschließlich bereits in der Kindheit entwickelt. So vermag sie frühzeitig den Vorderlappen zu vernichten, der ja die wichtigste Wachstumsdrüse ist. Die Folge des frühen Vorderlappenschwundes ist der Paltauf'sche Zwergwuchs, Nanosomia pituitaria. Ein solcher Paltaufzwerg weist einen kindlichen Habitus auf. Es sind bei ihm offen gebliebene Epiphysenfugen, infantiles Genitale, aber eine fast normale Intelligenz festzustellen. Die einzige Möglichkeit der Hilfe für diese Menschen besteht in der hormonalen Substitutionsbehandlung.

Auch die Diagnose eines beim Erwachsenen entstandenen intrasellaren Kraniopharyngeoms, dessen Vorkommen als Seltenheit gilt, bereitet heute keine Schwierigkeiten mehr, seit das Röntgenverfahren und der Hypophysenstich die Symptomatologie bereichern und ergänzen. Der spezifische Symptomenkomplex dieser Tumoren kommt

allerdings erst bei fortgeschrittenen Zerstörungen der Hypophyse oder bei Auswachsen der Geschwülste aus der Sella zustande. Es sind dies einmal innersekretorische Ausfallserscheinungen, die an die hypophysäre Kachexie erinnern, denen aber akromegale Züge fehlen. Dann kommen Beeinträchtigungen des Stirnhirns, der Nervi optici oder seltener des Chiasma und der basalen Hirngefäße zur Beobachtung. Diese äußern sich in den Zeichen des allgemeinen Hirndrucks, in Stauungspapille, Amblyopie bis zu uni- und bitemporalem Erblinden oder vollständiger Amaurose, in Reiz- und Lähmungserscheinungen, in Wandlungen der psychischen Persönlichkeit, Schwindel, Apathie und Coma. Wichtig ist es, schon bei Andeutungen von Frühsymptomen, wie häufigem oder beständigem mäßigen intrakraniellen Druckgefühl und Störungen der hormonalen Harmonie, Verdacht zu schöpfen und wenigstens eine Röntgenographie zu veranlassen.

Die hauptsächliche Fundstätte der Kraniopharyngeome ist, wie bereits erwähnt, der Stiel. Daher treten die ersten Symptome der Geschwülste dieser Lokalisation als die oben beschriebenen typischen Sehstörungen auf, da ja das Chiasma in der nächsten Nähe des Tumors liegt. Dazu kommt durch die Dehnung des Circulus arteriosus Willisii chronische Hirnanämie, welche eine auffallende Schlafsucht bei den Kranken zur Folge hat, die von solchen Tumoren betroffen sind. Weiter drückt das Kraniopharyngeom allmählich hirnwärts tief in das Stoffwechselzentrum. Auf die dort von ihm angerichteten Zerstörungen ist die Erscheinung der auffallenden Adipositas zurückzuführen, gegen welche differentialdiagnostisch die Cushing'sche Krankheit auszuschließen ist. Auch auf die Sella drückt eine solche Geschwulst und wirkt durch Druck auf die Hypophyse hemmend auf Gonadensystem und Wachstum ein, weil die Hypophyse unter Druckanämie leidet und atrophiert. Den Symptomenkomplex dieser Geschwülste runden endlich die sämtlichen erwähnten Zeichen des allgemein gesteigerten Hirndrucks ab. Wie beim Paltaufzwerg hat die Hemmung des Wachstums hier dieselbe Ursache im Druck auf die Hypophyse. Sie ist aber aus folgendem Grund nicht so ausgeprägt. Beidemale entsteht der Tumor in früher Kindheit, im letzteren Fall sitzt er aber nicht in der Sella, sondern außerhalb. Daher benötigt er immerhin ein Anwachsen von vielen Jahren, bis er eine schädigende Wirkung auf die Hypophyse ausüben kann. Inzwischen hat der jugendliche

Organismus meist den größten Teil seines Längenwachstums zurückgelegt, so daß, wenn der schädigende Tumordruck auf die Hypophyse beginnt, das weitere Wachstum nur verzögert wird, und der menschliche Körper doch eine leidliche Größe erreichen kann.

Die Symptome, welche die Kraniopharyngeome des Infundibulum zur Folge haben, sind im großen Ganzen dieselben, wie die des Stieles. Nur überwiegen bei ihnen die im Gehirn und den Nerven II bis IV ausgelösten Symptome, während die Hypophyse meist ganz unverändert bleibt. In diesen Fällen können neben den im Vorhergegangenen genannten, schwerste cerebrale sensorische, motorische und besonders vegetative Erscheinungen auftreten, welche die von solchen Geschwülsten betroffenen Menschen zu den hilflosesten Geschöpfen machen. Differentialdiagnostisch sind Kraniopharyngeome des Stiels und echte Hirngeschwülste auszuschließen.

Der gewebliche Aufbau der Kraniopharyngeome kann sehr vielgestaltig sein. Bis in die neueste Zeit war er immer wieder Gegenstand der Untersuchung und des wissenschaftlichen Streits. In seinem epithelialen Teil ist er homolog dem der Hypophysengangsreste. Erdheim hat diese Tatsache besonders betont und auf die den Kanalrest wie die Hypophysengangsgeschwülste zum großen Teil erfüllenden typischen Stachel- und Riffelzellen hingewiesen, welche das allgemeine histologische Bild dieser Geschwülste beherrschen. Unter den soliden Teilen läßt es nämlich dicht gedrängte Epithelnester erkennen, die in einem teils bindegewebigen, teils Gliafasern enthaltenden Stroma liegen und an ihrer Peripherie eine Lage einschichtigen Zylinderepithels aufweisen. Zentralwärts erscheinen die Zellen größer und zeigen lichtere Kerne. Zu einem Teil bilden sie ein durch Fortsätze zusammenhängendes Zellennetz, dessen Lücken sich in den zentralen Teilen gewöhnlich stark erweitern. Zum andern Teil schließen sich die Zellen vielfach zu konzentrisch geschichteten Kugeln aus glatten, nicht verhornten Zellen. Häufig und mannigfaltig sind regressive Veränderungen, die im Parenchym und Stroma der Tumoren auftreten. Besonders bemerkenswert ist unter ihnen die oft beobachtete hydropische Degeneration, die nach Erdheim zur Bildung von Pseudozysten führt.

Es finden sich auch häufig nekrotische Epithelnester, in denen die abgestorbenen Zellen als geschichtete Ballen

erscheinen. Bei vollständiger Nekrose auch der peripherstenZellage der Epithelnester finden sich oft Fremdkörperriesenzellen um die frei im Stroma liegenden abgestorbenen Zellmassen und durch das Absterben der epithelialen Zellverbände können schon makroskopisch sichtbare Pseudozysten entstehen.

Auch darauf hat Erdheim besonders hingewiesen, daß durch Verkalkung dieser Pseudozysten Knochengewebe vorgetäuscht werden kann. Er selbst und spätere Untersucher haben jedoch auch echtes Knochengewebe in Hypophysengangsgeschwülsten angetroffen. In einem Fall von Hypophysengangsgeschwulst hatte die Verkalkung die Gestalt eines ausgedehnten, harten und knolligen Tumors angenommen, so daß dessen Beschreiber, J. Kon, glaubte, ein Teratom vor sich zu haben.

Da besonders in alten, regressiv veränderten Kraniopharyngeomen Glia, Pigment, Cholesterin, Knochengewebe mit zelligem und faserigem Mark, sowie knorpelzellähnliche Gebilde und blasige Zellen, die an Chordagewebe erinnern, angetroffen werden können, bestand bis zum Ausbau unserer Kenntnisse über diese Geschwülste, hauptsächlich durch ihren Entdecker Erdheim, die Gefahr falscher histologischer Diagnosen. Erdheim hat derart vielseitige Befunde einfach und anschaulich erklärt. Nach ihm ist das Vorhandensein von Glia darauf zurückzuführen, daß die Geschwulst mit Hirnteilen verwuchs. Das Pigment ist Hämosiderin nach Blutung. Das Knochengewebe ist metaplastischer Herkunft, entstanden aus dem oft sklerotischen Bindegewebe und ist für Kraniopharyngeome typisch. Knorpelzellen werden vorgetäuscht dadurch, daß nekrotische verkalkende Tumorzellen in hyalin-fibrösem Stroma liegen. Was als Chordagewebe imponiert, ist fettzellenhaltiges fibröses oder Gallertmark.

Bei zystischen oder zystisch-papillären Kraniopharyngeomen werden etwas andere Befunde erhoben. Die Zysten sind ausgekleidet mit einem zwei- bis mehrschichtigen, gelegentlich durch den Zysteninhalt plattgedrückten Epithel aus einer dunkelkörnigen Basalzellenlage und aus Stachel- und Riffelzellen, die Keratohyalin bzw. Verhornung ebenso wie drüsige Anhänge vermissen lassen (Erdheim). Ein Papillarkörper kann ausgebildet sein oder auch fehlen. Stellenweise kann die epitheliale Auskleidung der Zyste verdickt sein. Aus solchen Verdickungen entstehen dann

hügelig ins Lumen vorspringende Gebilde, die oft abgestorbene und geschichtete, gelegentlich verkalkte Zellmassen enthalten. Charakteristisch sind aber die Zottenvegetationen an der Innenwand der zystischen Kraniopharyngeome, die breitbasig oder auch gestielt der Wand aufsitzen und blumenkohlartige, polypöse Formen bilden. Die Zotten bestehen aus gelegentlich ödematösen, gefäßreichem, manchmal auch blutpigmenthaltigem Bindegewebe und sind mit mehrschichtigem Pflasterepithel überzogen. Dieses neigt gerne zur Abschuppung. Die zylindrische Basalzellenschicht bleibt jedoch mit Vorliebe stehen. Verfällt aber die ganze Dicke des Zystenwandepithels der Nekrose und treten die abgestorbenen Zellmassen mit dem Bindegewebe in Berührung, so kommt es zur Fremdkörperentzündung und zum Einwachsen von Bindegewebe in die Zysten. Verkalkung und Knochenbildung treten oft in der weiteren Folge auf. In manchen Fällen besteht die Zystenwand nach Zugrundegehen der epithelialen Auskleidung nur aus derbem Bindegewebe, dem eine mit Cholesterin vermischte Fibrinschicht aufliegen kann. Die Dicke der Zystenwand, die neben Blutungen, Hämosiderin, Cholesterin und entzündlichen Veränderungen hyaline Degeneration, Verkalkung sowie echte Knochenbildung in Form vielgestaltiger Platten aufweisen kann, wechselt in den einzelnen Fällen.

Vom Zysteninhalt ist zu erwähnen, daß er bald farblos, bald gelb, bald bräunlich oder braun bis braungrün ist. Er besitzt in einem Fall seröse, im andern schleimige oder gallertige Beschaffenheit und enthält oft Cholesterintafeln, daneben Erythrozyten und Blutpigment infolge stattgehabter Blutung, sowie desquamierte Zellen und Zelldetritus.

Als besondere Eigentümlichkeit der Kraniopharyngeome wird allgemein ihre Ähnlichkeit mit den Adamantinomen oder den multilokulären zentralen Kieferkystomen angegeben. Histologisch lassen beide Tumorformen Stachel- und Riffelzellen erkennen und beide besitzen den Bau von Karzinomen. Bei beiden Tumorformen zeigt sich an der Peripherie eine eigentümliche Basalzellenschicht, bei beiden haben die übrigen Zellen eine Neigung zu hydropischen Veränderungen.

Die Epithelnester der Kraniopharyngeome weisen in den Zellen der Zwischenschicht bis in die letzten Feinheiten alle Eigentümlichkeiten auf, die an den retikulierten Epithe-

lien in den inneren Teilen der Adamantinomzapfen festzustellen sind. Durch Erweiterung der interzellulären Lücken und Verflüssigung der Epithelzellen kommt es aus ihnen zur Bildung von echten Schmelzpulpazysten, die denen der Adamantinome völlig entsprechen. Außer diesen Zysten finden sich häufig noch konzentrisch geschichtete Zelllagen in den inneren Teilen der Geschwulstzapfen, die sich gelegentlich zu größeren Kugeln zusammenlegen. Besonders zeichnet aber die Kraniopharyngeome der Befund eigenartiger, aus Plattenepithel bestehender und zapfenförmig geschichteter Zellsäulen aus, die einer Degeneration unterliegen, welche gewisse Beziehungen zum Verhornungsprozeß hat, ohne mit ihm identisch zu sein (Erdheim). Die Epithelmassen können verkalken und wohl auch verknöchern. In den zottigen Epithelwucherungen der zystischen Kraniopharyngeome findet sich die Verkalkung der Epithelsäulen in besonders starkem Maße, und hier zeigen die von der Zystenwand aus sich peripher entwickelnden Geschwulstzapfen vielfach das Bild typischer Zahnanlagen und Schmelzglocken.

Entgegen Erdheim wurde von einigen namhaften Autoren geltend gemacht, daß sie bei Hypophysengangsgeschwülsten echte Verhornung nachgewiesen hätten, während dagegen in Adamatinomen keine Verhornung anzutreffen sei. Dies, führten sie aus, spreche gegen eine nähere Beziehung der Kraniopharyngeome zu den Adamantinomen und gegen die von Erdheim aufgestellte Entwicklungsgeschichte der Geschwülste des Hypophysengangs. Die Frage der Hornbildung in Epithelzellen des Hypophysengangs erscheint uns heute immerhin nebensächlich angesichts der uns bekannten Tatsache, daß in der Mundhöhle unter pathologischen Verhältnissen Verhornungsprozesse vorkommen. Erdheim hat jedoch in einer 1924 herausgegebenen und in einer späteren Arbeit eine genaueste histologische Analyse der Schichtungskugeln und der geschichteten Zellsäulen gegeben. Den eigenartigen Befund der geschichteten Zellsäulen hat er ganz besonders hervorgehoben und ihre Zellen, welche sich mit Eosin leuchtend rot färben, „rote Zellen" genannt und eindeutig gezeigt, daß weder in den Schichtungskugeln, noch in den Zellsäulen eine Verhornung der Zellen vor sich geht.

Auf diese Feststellung legt Erdheim besonderen Wert, da auch in den Adamantinomen Keratohyalin und Ver-

hornung vermißt werden, und da sich die Hypophysengangsgeschwülste hierdurch scharf von den Cholesteatomen Dermoiden, Epidermoiden und verkalkten Epitheliomen, welche u. U. differentialdiagnostisch in Erwägung gezogen werden könnten, trennen lassen.

Nach Erdheim kommt es in den Geschwülsten des Hypophysengangs nie zur Bildung von Schmelz und fertigen Zähnen wie in Adamantinomen. Auch manche Autoren welche für die Hypophysengangsgeschwülste die Bezeichnung Hypophysengangsadamantinome vorschlagen, betonen doch dabei, daß sie dem Begriff Adamantinom nicht einen genetischen, sondern einen morphologischen Sinn beilegen wollen (Teutschländer). Desgleichen gibt Siegmund in einer Arbeit über Hypophysengangstumoren an, daß echter Schmelz als Hartsubstanz in diesen Geschwülsten bisher nicht festgestellt worden sei. Hingegen vertritt er nicht den Standpunkt der bisherigen Autoren, daß es sich bei Hypophysengangstumoren und Adamantinomen nur um auffallend ähnliche, nicht aber um gleiche Tumoren handele, sondern verleiht der Ansicht Ausdruck, daß das Ausbleiben der Schmelzbildung wohl nur durch die andersartigen Stromaverhältnisse bedingt sei. Er hatte nämlich bei seinen fünf untersuchten Hypophysengangstumoren nicht, wie bei den Adamantinomen, ein bindegewebiges, sondern ein aus Gliafasern bestehendes Stroma gefunden. Nach ihm kann man also den Epithelzellen der Hypophysengangstumoren die gleichen Zahnbildungspotenzen zuschreiben, wie denen der Adamantinome. Die Qualität des Stromas scheint er für das Ausbleiben der harten Schmelzbildung allein verantwortlich zu machen.

Pflüger und Schürmann haben zu der Frage der Verwandtschaft von Karniopharyngeomen und Adamantinomen eingehende Untersuchungen angestellt und deren Ergebnisse 1931 veröffentlicht. Sie erkennen das Ausgangsmaterial beider Tumoren als identisch an und erörtern die Frage der Histogenese unter Verwertung des Gedankens der Organisatorenwirkung nach Spemann auf das pathologische Wachstum.

Als Beleg für ihre Ausführungen bringen sie die Befunde, die sie an zwei von ihnen untersuchten Fällen von Hypophysengangstumoren aufstellten. Diese Tumoren boten ganz das Bild derjenigen des zahnbildenden Gewebes. Sie zeigten einen epithelialen und einen mesenchymatischen

Anteil. Letzterer ist in dem einen Fall mehr ausdifferenziert als im anderen und weist faseriges Bindegewebe auf, welches mit Ausnahme der Grenzzone zu den epithelialen Teilen durchweg retikulären Bau aufweist. An diesen Grenzzonen zeigt es faserig-lamelläre Struktur nach Art der Zahnsäckchen. Außer dieser Besonderheit ist es in beiden Fällen der auffallend massige mesenchymale Anteil, der es nicht erlaubt, ihn als gefäßtragendes Stromagewebe wie bei gewöhnlichen Hypophysengangsgeschwülsten zu bezeichnen. Allein, es war in beiden Tumoren nicht nur bei Zahnanlagen geblieben, vielmehr waren eine Reihe Zähne entstanden deren Entwicklung beim einen Fall als abgeschlossen gelten konnte, während sich beim andern eine noch bestehende Dentinbildung nachweisen ließ. Dieser Unterschied ist aber deshalb bedeutungslos, weil der eine Befund bei einem kleinen Kind, der andre bei einer 23-jährigen Person aufgenommen wurde.

Mit dieser Beobachtung, daß es Hypophysengangsgeschwülste mit einem mesenchymalen Gewebsanteil und allen Entwicklungszuständen der Zahnbildung gibt, wurde die Formenreihe der Hypophysengangsgeschwülste um die dem Odontom entsprechende Form vervollständigt und somit das letzte Hindernis beseitigt, die beiden Tumorgruppen nicht allein als ähnlich, sondern als grundsätzlich gleich anzusehen.

In Bezug auf die Erscheinung des Odontoms im Hypophysengangsbereich wurde von Pflüger und Schürmann die Frage aufgeworfen, ob dem Epithel eine besondere Begabung des formativen Reizes auf das Mesoderm mit einer Rückwirkung auf das Epithel zugeschrieben werden kann, oder ob es notwendig ist, zwei Selbstdifferenzierungsvorgänge anzunehmen. Nach den Untersuchungen Fischels sind embryonale Zellen nicht nur Organbildner, sondern sie vermögen auch als Organisatoren im Sinne Spemanns formativdifferenzierend auf noch nicht differenzierte Zellgruppen zu wirken und so an ihnen Potenzen zu entfachen. Als Beispiel für diese Beziehungen nennt Fischel gerade die Zahnentwicklung, zu welcher nach seinen Untersuchungen kein besonders begabtes Mesoderm, sondern nur ein besonders begabtes Epithel nötig ist. Auch Pflüger und Schürmann kommen zu dem Schluß, daß dem mesodermalen Anteil der Odontome oder Adamantinome und der ihnen analogen Hypophysengangsgeschwülste die Bezeichnung

blastomatös im aktiven Sinn nicht zukommt, sondern daß er höchstens als hyperplastisches Mesenchym in einem epithelialen Tumor angesprochen werden darf. Das Epithel aber hat evolutionistisch bestimmte Begabung und entfaltet eine Organisatorenwirkung auf das Mesenchym, das sich dann durch Induktion in der bestimmten Richtung weiter differenziert.

Aus dem Vorhergegangenen ergibt sich für uns noch die Frage darnach, warum gewöhnlich in den Hypophysengangsgeschwülsten außer geringem Stroma nur ausgedehnte Epithelformationen und nur in vereinzelten, sehr seltenen Fällen ein mesenchymaler Geschwulstanteil mit mehr oder weniger entwickelten Zahnhartsubstanzen gebildet wird.

Sicher sind allein im Epithel die Besonderheiten zu suchen, welche die Differenz zwischen den einfachen Hypophysengangstumoren und den odontomatösen Formen derselben erklären. Die Ergebnisse der Forschungen über das Verhalten des Mesenchyms bei der Entwicklung markhaltigen Knochens im Bereich dystopischer Verkalkungen legen es zudem nahe, den mesenchymatischen Zellen auch des erwachsenen Organismus eine hohe Potenz zuzuschreiben. Damit muß die formative Beeinflußbarkeit für jedes Bindegewebe gelten, solange es nicht vollständig über einen erst älteren Zellen eigenen Zustand der Differenzierung hinaus entwickelt ist. Die Besonderheiten der verschiedenen Begabung des Epithels hängen zweifellos vom Zeitpunkt der Keimisolierung und der damit zusammenhängenden normoblastischen Potenz ab.

Mit diesen Überlegungen, die histologisches Erscheinungsbild und Morphogenese miteinander in Beziehung bringen, müssen die unterschiedlichen Formen der Hypophysengangsgeschwülste in ihren morphologischen Teilbildern und vielartigen histologischen Strukturen als in einer Entwicklungslinie liegend verstanden werden.

Im Anschluß an die gegebene allgemeine Übersicht über die Kraniopharyngeome bringe ich einen eigenen im Pathologischen Institut der Universität Heidelberg beobachteten Fall. Ich verdanke die Krankengeschichte der Güte der Herren Professoren Duken und Beck.

Waldtraut M., 9 Jahre alt. Am 13. Mai 1938 von der Univ.-Kinderklinik überwiesen in der Oto-laryng. Klinik der Universität Heidelberg aufgenommen.

Familienanamnese: Schwester des Vaters leidet an Epilepsie und ist seit dem neunten Lebensjahr in einer Heilanstalt.

Eigenanamnese: Das Mädchen soll keine Kinderkrankheiten durchgemacht haben. Es redete immer sehr langsam, aber zusammenhängend. Seit dem vierten Lebensjahr klagte es häufig über Kopfschmerzen, die mit dem Schulbesuch stärker wurden und oft mit Erbrechen einhergingen. 1937 wurde das Kind zu einer sechswöchigen Kur nach Bad-Nauheim geschickt. Nunmehr seit einem Vierteljahr traten die Kopfschmerzen häufiger auf, ebenso das Erbrechen. Wenn sich das Kind konzentrieren wollte, zitterte es am ganzen Körper. Es ist schon mehrmals wie bewußtlos umgefallen. In der Schule hat das Mädchen an Leistung nachgelassen, nachdem es vorher eine sehr gute Schülerin war. Während es sich früher sehr reinlich hielt, ist es jetzt unsauber und leidet an Bettnässen. Das Kind ermüdete neuerdings sehr rasch und sein Gang war unsicher geworden. Das Kind besaß immer einen guten Appetit und hat immer gut geschlafen. Bei der Untersuchung und Beobachtung in der Univ.-Kinderklinik wurde ein Hypophysentumor festgestellt. Am 13. Mai 1938 wurde das Kind zur Operation in die Univ.-Ohrenklinik eingewiesen.

Der Befund der Kranken war folgender: Das rechte Auge war erblindet. Die Nase erwies sich als genügend frei. In beiden Nasenhöhlen fand sich eitriges Sekret. Das Gebiß des Kindes wies eine seinem Alter entsprechende Entwicklung auf. Die Tonsillen waren unverdächtig. Der Epipharynx war nicht sicher zu beurteilen, da das Kind im Bett lag. Die Trommelfelle zeigten sich beiderseits blaß.

Die Operation wurde am 13. Mai 1938 vormittags vorgenommen. Es wurde ein Rundschnitt am medialen Augenwinkel wie zur Siebbeinoperation angelegt. Nach Abmeißeln des lateralen Nasenknochens im Augenwinkel kam man sofort auf ein glattes Gebilde, das aussah wie Nasenschleimhaut. Nach weiterem Freilegen wurde es inzidiert. Es zeigte sich, daß es sich um Dura handelte, welche abnorm weit herabreichte. Die Siebbeinhöhle wurde etwas tiefer aufgesucht und ausgeräumt, die Keilbeinhöhle eröffnet und das Septum entfernt. Durch Röntgenaufnahmen wurde mehrmals die Topographie klargestellt. Die Hinterwand der Keilbeinhöhle wurde mit Meißel und Stanze abgetragen. Durch die Dura hindurch wurde punktiert. Es erschien nur

Blut. Hierauf wurde die Dura geschlitzt. Ein Tumor wölbte sich nicht vor. Es wurden 40 mgr Radium eingelegt und die Operationswunde tamponiert.

Nach der Operation traten Kreislauferscheinungen auf. Die Atmung wurde schlecht. Es wurden Kardiazol, Kampher und Lobelin gegeben. Am Nachmittag des 13. Mai traten klonisch-tonische Krämpfe auf, die sich vor allem in der Muskulatur des Nackens und beider Arme auswirkten. Es wurde 50% ige Traubenzuckerlösung i. v. und Luminal

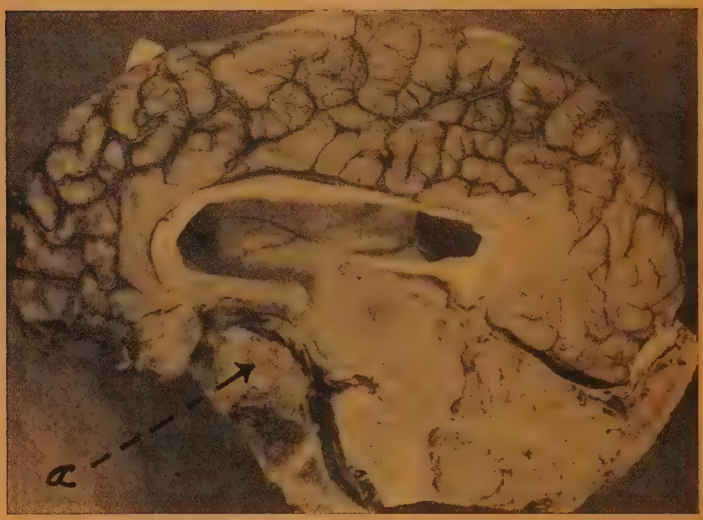


Abb. 1. Hirn und Schädelbasis in der medianen Sagittalebene durchschnitten. Rechte Hirnhälfte. Hydrocephalus der rechten Seitenkammer und III. Kammer. Tumor bei a.

gegeben. Hierauf nahm die Intensität der Krämpfe ab und das krampffreie Intervall wurde größer. Die bei der Operation eingelegte Radiumeinlage wurde nach sechs Stunden entfernt. Gegen Abend trat erneut Kreislaufinsuffizienz ein, welche mit Kampher kompensiert wurde.

Am 14. Mai mehren sich die epileptiformen Anfälle. Zwischen den Anfällen fühlte sich das Kind wohl.

Am 15. Mai traten die Krampfanfälle andauernd auf. Das Kind wurde schwer zyanotisch und hatte Schaum vor

dem Mund. Die Atmungsstörungen wurden zusehends schwerer. Es wurde Luminal, Chloralhydrat, Kampher, Sympatol und Koffein gegeben. Gegen Abend stieg die Temperatur der Kranken stark an. Die Pulsfrequenz erreichte 140. In der Nacht erfolgte weiterer Temperaturanstieg bis über 42°.

Am 16. Mai vormittags 7.30 Uhr Exitus wegen Kreislaufinsuffizienz.

Abb. 2. Hirn und Schädelbasis in der medianen Sagittalebene durchschnitten. Linke Hirnhälfte. Man sieht das erweiterte Foramen interventriculare Monroi und den Hydrocephalus der III. Kammer. Tumor bei a.

Die Sektion ergab den folgenden Befund.

Das Kind hatte einen gut entwickelten, fettreichen Körper. Die inneren Organe waren ohne krankhaften Befund. Der an der Nasenwurzel rechts vorbeigeführte Operationsschnitt führt in das Schädelinnere. Die Stirnhirnrinde ist blutig zerstört. Blutig zerstörtes Gewebe ist auch nach der Nase in die hinteren Siebbeinzellen durchgefallen.

Das Kind hat einen typischen Dreieckschädel. Die Sutura frontalis ist verbreitert, die Dura Mater gespannt,

die Innenfläche trocken. Das Großhirn ist ausgedehnt abgeplattet. In der Hirnunterfläche, in der Hypophysengegend, fühlt man eine harte Geschwulst.

Schädelbasis und Hirn werden im Zusammenhang herausgenommen.

Nach vollzogener Härtung wurde ein medianer Sagittalschnitt durch Hirn und Schädelbasis gelegt. Man sieht hier eine starke Erweiterung der Seitenkammern und des Dritten Ventrikels. An Stelle der Hypophyse findet sich eine annähern kleinmandarinengroße, im allgemeinen kugelige Geschwulst (s. Abb. 1, 2).

Die genaue Besichtigung zeigt, daß es sich hier um eine kuglig-zystische Bildung handelt, in die hinein sich papilläre kalkhaltige Massen entwickelt haben. Von der Hypophyse ist nichts mehr zu sehen. Die Sella turcica ist in ihren Konturen nicht mehr erkennbar. Das Knochengewebe der Schädelbasis ist durch die Geschwulst weitgehend zur Usur gebracht. Die Lichtung der Zystenhöhle ist im Bereich der oberen Hälfte noch gut zu erkennen. Hier sieht man die Zystenwandung von einer durchschnittlichen Dicke von 2—3 mm den Hohlraum begrenzen.

Es handelt sich also um eine von der Hypophyse ausgehende Geschwulstbildung zystischer Natur mit papillärkalkhaltigen Wucherungen der Innenwandung, die die Hypophyse bis zur makroskopischen Unkenntlichkeit durchwachsen und die Knochen der Schädelbasis zur Usur gebracht hatten.

Nach dem makroskopischen Befund wurde die Diagnose auf ein Kraniopharyngeom gestellt. Die mikroskopische Untersuchung bestätigte die Diagnose.

Die mikroskopische Untersuchung aus der Geschwulst herausgeschnittener Stücke ergab Aufbau der Zystenwandung aus Bindegewebe, das mit einem mehrschichtigen Plattenepithel bedeckt ist. Von der Wandung sieht man Papillen den Ursprung nehmen, die aus einem lockeren, zum Teil ödematösen welligen faserigen Bindegewebe bestehen. Die Form der Papillen wechselt; die überwiegende Mehrzahl ist lang ausgezogen, polypös gestaltet und zeigt zahlreiche Sekundärpapillen. In dem Bindegewebe liegen zum Teil weite und hyperämische Gefäße. Das Bindegewebe ist gedeckt durch geschichtetes Plattenepithel, das auch in Form eigenartiger, schmelzepithelähnlicher Züge in das

Bindegewebe hineinzieht. Das Epithel setzt sich scharf gegen das Bindegewebe ab. Keine Bildung breiter Basalmembran oder schmelzähnlicher Leisten. Am Epithel lassen sich besondere Veränderungen erkennen. Man sieht Quellung der Zellen, feintropfige Einlagerungen, die nicht „Fett" sind, sondern histochemisch sich als „Kolloid" ansprechen lassen; weiter konzentrisch-lamellöse Schichtungen innerhalb der gequollenen Epithele, teilweise auch konzentrische Schichtungen in Form von hornperlenähnlichen Strukturen. Es ist jedoch kein echtes Horn, welches sich nachweisen läßt. Ferner finden sich ausgedehnte Verkalkungen innerhalb zusammengesinterter Epithelmassen. Dadurch entstehen unregelmäßig gestaltete körnige, hyalin aussehende Kalkkomplexe.

Die beschriebenen Bildungen sind durchaus die, wie sie uns vor allem durch Siegmund und durch Pflüger-Schürmann kennengelehrt worden sind. Es handelt sich hier um Ausentwicklungen des Epithels, wie sie in den verschiedensten Geschwülsten, die histogenetisch auf das Mundhöhlenepithel sich zurückführen lassen, vorkommen — Adamantinome, Odontome —. Sie sind also für die Kraniopharyngeome uns geläufig.

Die Fahndung auf Hypophysengewebe ergab noch Reste am vorderen unteren Teil der Geschwulst. Epithelgewebe ist in dieselbe hineingewachsen.

## Zusammenfassung.

In der vorliegenden Arbeit wird auf Grund unseres augenblicklichen Wissenstandes ein Überblick über unsere Kenntnisse über die Kraniopharyngeome gegeben und ein typischer Fall dieser Geschwulstart bei einem Kind mitgeteilt.

Am Schluß meiner Arbeit sage ich Herrn Professor Dr. A. Schmincke für die Überlassung des Themas und für seine wohlwollende Unterstützung bei der Fertigung der Arbeit meinen aufrichtigsten Dank.

## Literaturverzeichnis.


Erdheim, J.: Über einen Hypophysentumor von ungewöhnlichem Sitz. Beitr. zur path. Ant. 46. 1909.

Erdheim, J.: Nanosomia pituitaria. Beitr. zur path. Anat. 62. 1916.

Fahr, Th.: Hypyphysäre Kachexie. D. m. W. 1918, Nr. 8.

Haberfeld, W.: Die Rachendachhypophyse, andre Hypophysengangsreste und deren Bedeutung für die Pathologie. Beitr. zur path. Anat. 46. 1909.

Kraus, E. J.: Die Entwicklungsstörungen der Hypophyse. Schwalbe-Gruber, Missb. III. 3a.

Kraus, E. J.: Die Hypophyse. Handbuch der speziellen pathologischen Anatomie und Histologie, Henke-Lub, 8. Bd.

Pende, N.: Rachendachhypophyse. Beitr. zur path. Anat. 49. 1910.

Pflüger-Schürmann: Die Histogenese ekto-mesodermaler Mischgeschwülste der Mundhöhle. Thieme 1931.

## Lebenslauf.

Geboren bin ich, Friedrich Dobler, am 7. Februar des Kriegsjahres 1915 in Hirsau, Kreis Calw, als Sohn des Steueramtmanns Heinrich Dobler und seiner Ehefrau Anna geb. Kalchreuter. Ich besuchte vier Jahre die Grund-, neun Jahre die Oberschule am Dillmann-Realgymnasium in Stuttgart und dem Reform-Realgymnasium in Tuttlingen. Während meines zehnsemestrigen Medizinstudiums war ich neun Semester an der Universität Heidelberg und ein Semster an der Universität München eingeschrieben. Im Frühjahr 1940 legte ich, von der Wehrmacht kommandiert, an der Universität Heidelberg das Staatsexamen ab. Nach erreichter Promotion werde ich wieder zur Truppe zurückkehren.